



# Wunden richtig versorgt

Imkerstammtisch 20.1.2019

Imkerin Sabine Wolfmayr

Im Sonnendorf 37, 4040 Lichtenberg, Telefon 0664/2347006

Akademische Wundmanagerin im Kepler Universitätsklinikum, Neuromed Campus



# Wunden richtig versorgt

- Wundbehandlung fällt in den ärztlichen Tätigkeitsbereich,
- Wundversorgung, das heißt die Durchführung aller anfallenden Versorgungsmaßnahmen fallen in den Kompetenzbereich der Pflege.
- Spezialisierung der Pflege im Wundmanagement
- Informationen für Betroffene und Angehörige: INITIATIVE WUND?GESUND!  
Online im WWW unter Url: <http://www.wund-gesund.at/>



# Hautsache gesund!

- schützt mit ihrer Barrierefunktion vor schädlichen, äußeren Einflüssen
- wenn es zu einer Verletzung kommt, sollte die Wunde so schnell als möglich geschlossen werden
- ein gesunder Organismus ist in der Lage selbstständig das geschädigte Gewebe wiederherzustellen
- heilt eine Wunde jedoch verzögert oder gar nicht ab, spricht man von einer „Problemwunde“ oder „chronischen Wunde“
- mit einer raschen, je nach Wundart richtigen Behandlung kann die Heilung bestmöglich unterstützt oder beschleunigt werden (Moderne Wundmedizin, Informationsbroschüre für Betroffene und Angehörige, WUNDUM OPTIMAL INFORMIERT, Initiative Wund?Gesund!, 2018, WWW unter Url: [http://www.wundgesund.at/site/assets/files/1085/patientenbroschuere\\_initiative\\_wundgesund.pdf](http://www.wundgesund.at/site/assets/files/1085/patientenbroschuere_initiative_wundgesund.pdf) )



# Definition Wunde

- ▶ „Wunde: Jede Unterbrechung des Gewebzusammenhangs (ohne oder mit Substanzverlust) an der Körperober- oder einer -/innenfläche mit Eröffnung von Lymphspalten und Blutgefäßen.“ (Roche Lexikon Medizin, 5. Auflage, Urban & Fischer 2003)
- ▶ „Wunde: Unterbrechung des Zusammenhangs von Körpergeweben mit oder ohne Substanzverlust.“ (Pschyrembel. Klinisches Wörterbuch, 261. Auflage Walter de Gruyter, 2007)

Es gibt bis heute keine einheitliche Definition für den Begriff „Wunde“



# Entstehung von Wunden

- Mechanische Wunden (durch äußere Gewalteinwirkung)
- Thermische Wunden (durch Einwirkung extremer Temperaturen: Verbrennungen, Verbrühungen, Erfrierungen)
- Strahlenschäden
- Chemische Wunden (z.B. Verätzungen) (Repetitorium Pflege Heute, 3. Auflage, 2011, S 274)

# Akute Wunden versus Chronische Wunden

## ➤ Akute Wunden:

Sind meist durch ein Trauma verursacht und heilen überwiegend komplikationslos.

Banale Gelegenheitsverletzungen heilen oft ohne besondere Maßnahmen.

Größere Wunden erfordern eine chirurgische Wundversorgung.

(Repetitorium Pflege Heute, 3. Auflage, 2011, S 274)

## ➤ Chronische Wunden:

Zeigen auch nach 4 – 12 Wochen fachgerechter Therapie keine Heilungstendenzen.

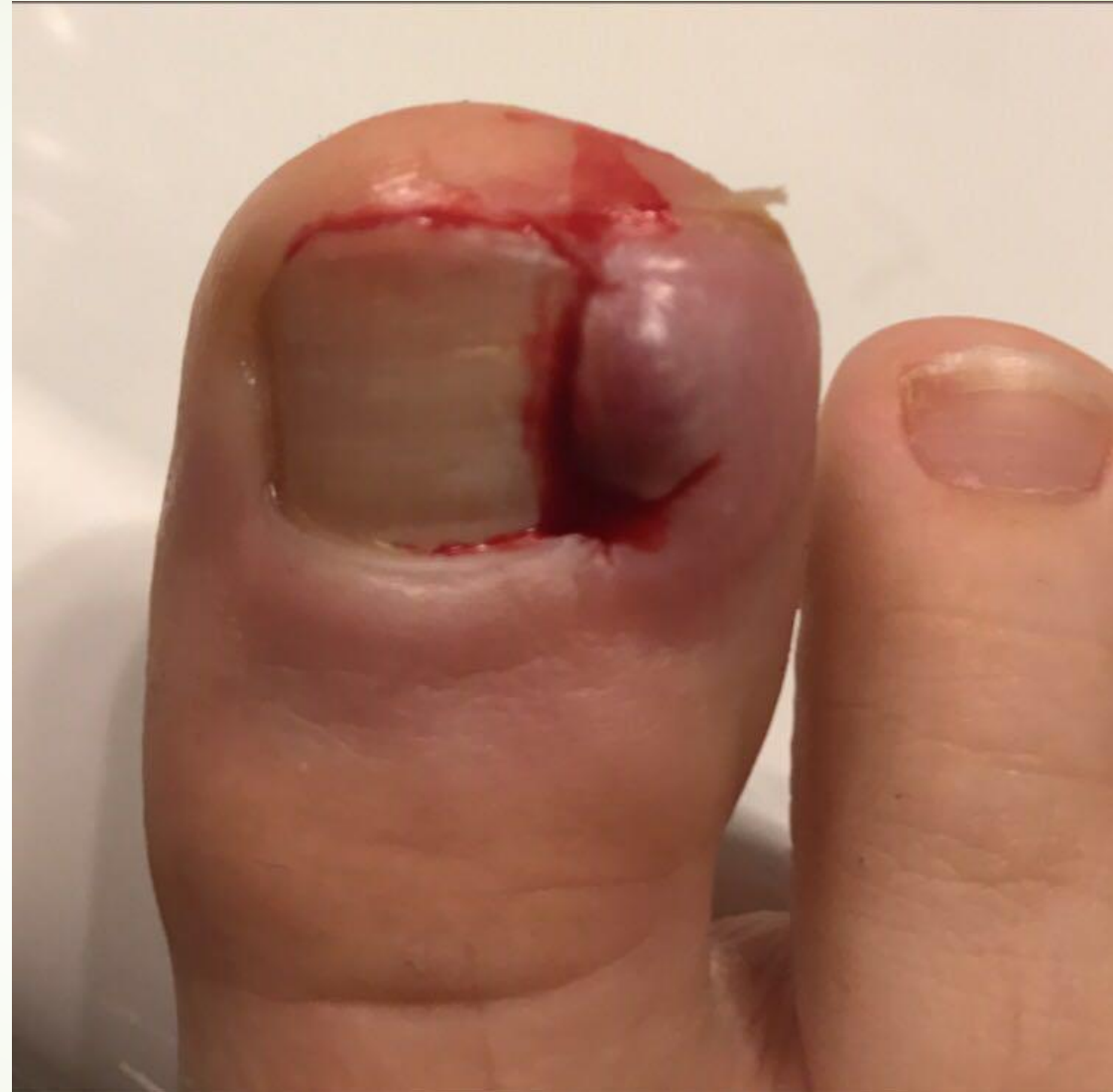Sie entstehen infolge schlechter Heilungsbedingungen wie zum Beispiel bei Durchblutungsstörungen.

**Keine einheitliche Definition!**

(Wundmanagement, 6. Jahrgang, Supplement 3/2012, Wundkompendium der Schweizerischen Gesellschaft für Wundbehandlung, SAfW, S. 4-9)

# Akute Wunde

- eingewachsener Fußnagel
- **Ursache:**
  - zu enge Schuhe;  
Ballettschuhe
  - Selbstverstümmelung
  - Beratungsresistent,  
Teenager





# Chronische Wunden

- **Das Unterschenkelgeschwür** („offenes Bein“ oder Ulcus cruris) aufgrund örtlicher, venöser oder arterieller Durchblutungsstörung,
- **Das Druckgeschwür** („Wundliegen“ oder Dekubitus) aufgrund von Druckeinwirkung, aufquellen der Haut, Scheuern oder örtlicher Mangel durchblutung,
- **Das diabetische Fußsyndrom** („Diabetischer Fuß“) aufgrund von Verletzungen an den Füßen von Patienten mit Diabetes mellitus. (Moderne Wundmedizin, Informationsbroschüre für Betroffene und Angehörige, WUNDUM OPTIMAL INFORMIERT, Initiative Wund?Gesund!, 2018)





# Keimgehalt von Wunden

- **Aseptische Wunden:** keine Entzündungszeichen; Wundränder sind glatt durchtrennt und liegen dicht beieinander; heilen primär;
- **Kontaminierte Wunden:** keine Entzündungszeichen, Besiedelung mit sich nicht vermehrenden Bakterien; kein verzögerter Heilungsverlauf; heilen sekundär;
- **Kolonisierte und kritisch kolonisierte Wunden:** vermehrungsfähige Bakterien bis Infektionsgefährdung vorhanden;
- **Infizierte Wunden:** signifikante Entzündungszeichen vorhanden, Eiterentwicklung, hohe Keimzahlen, Keimbesiedelung ist auf den Körper übergegangen. (Repetitorium Pflege Heute, 3. Auflage, 2011, S 274)



# 3 Phasen der Wundheilung

## unabhängig von Art und Größe der Wunde

- **Reinigungsphase** (Exsudationsphase): Blutung stoppt; Gefäßwände werden durchlässiger und weiße Blutkörperchen gelangen in das Wundgebiet; sie reinigen die Wunde und wehren Infektionen ab. Eine entzündliche Reaktion wird bemerkbar.
- **Gewebeaufbauphase** (Granulationsphase): In einem komplexen Vorgang wächst neues Gewebe nach und es bilden sich neue Blutgefäße, die Wunde wird von innen aufgefüllt und verkleinert sich
- **Reparationsphase** (Epithelisierungsphase): Wundheilung kommt zum Abschluss, mit dem nachwachsenden Gewebe werden die ursprünglichen Funktionen der Haut wieder hergestellt, neu gebildete Hautzellen verschließen von den Wundrändern her die Wunde. (Moderne Wundmedizin, Informationsbroschüre für Betroffene und Angehörige, WUNDUM OPTIMAL INFORMIERT, Initiative Wund?Gesund!, 2018)



# Moderne Wundversorgung

- ▶ Ist speziell auf die Heilungsphase und den Zustand der Wunde abgestimmt, dabei kommen Verbände und Wundauflagen zum Einsatz, die Wundflüssigkeit aufsaugen und aus der Wunde abtransportieren bzw. die Wunde feucht halten.
- ▶ **Innerhalb eines feuchten Wundmilieus sind die Zellen vitaler und werden besser versorgt.**
- ▶ Moderne, hydroaktive Wundauflagen fördern den natürlichen Heilungsprozess, verringern Narbenbildung, verkleben nicht mit der Wunde und sorgen für ein deutlich geringeres Infektionsrisiko; subjektive Schmerzlinderung sowie deutlich beschleunigte Heilung
- ▶ **Trockene Wundverhältnisse hingegen behindern die Wundheilung in den meisten Fällen.** (Moderne Wundmedizin, Informationsbroschüre für Betroffene und Angehörige, WUNDUM OPTIMAL INFORMIERT, Initiative Wund?Gesund!, 2018)



# Phasengerechte, feuchte Wundbehandlung

- Eine adäquate Wundversorgung orientiert sich an den individuellen Patientenbedürfnissen sowie den Phasen und Stadien der Wundheilung und reagiert zeitnah auf Veränderungen und Probleme.

(Protz, Sellmer, Pflege von Menschen mit chronischen Wunden)



# Ja, und wer hats erfunden?

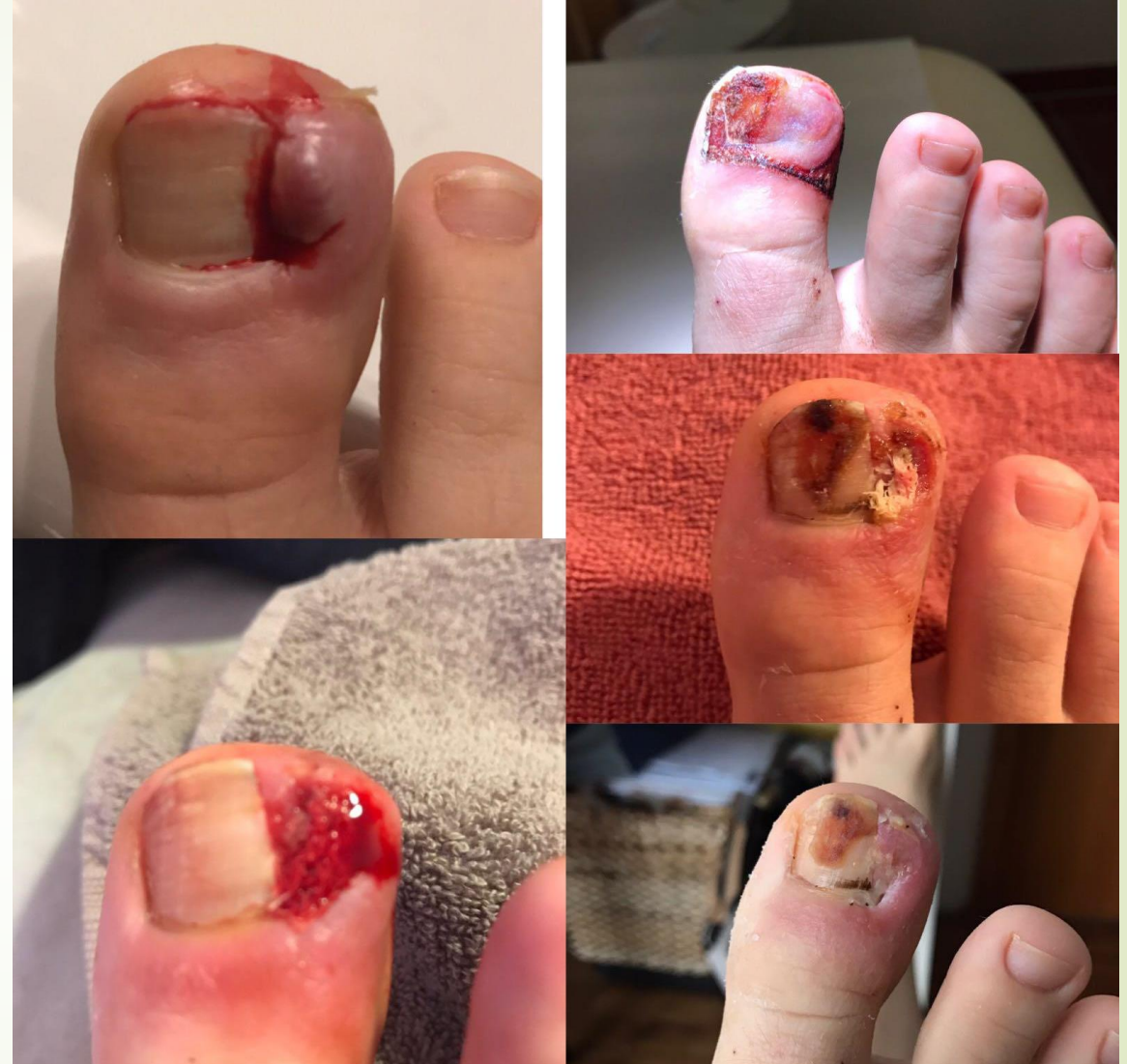- Begründer der feuchten Wundversorgung Dr. Georg Winter, England um 1962
- Beobachtete an Schweinewunden, unterhalb von Folienverbänden, raschere Epithelisierung als unter konservativer Therapie mit Kompressen. (Protz, Pflege von Menschen mit chronischen Wunden, 2010)

# Kausaltherapie

- Für die Versorgung von (chronischen) Wunden ist eine ursächliche Therapie wichtiger als die Wahl der adäquaten Wundauflage.

(Schröder, Pflege von Menschen mit chronischen Wunden, 2010)

- ....dann kommt der Honig!





# Honig in der Wundversorgung

- ▶ **Honig überlegen bei Verbrennungen, 2. Grades** (mittelschwer, Schmerz, Rötung, Brandblasen), **kann die Heilungsdauer um 4-5 Tage verkürzen.** Honig dürfte hier zumindest gleich gut wirken wie Silbersulfadiazin,
- ▶ Heilt Honig kleine, frische Wunden schneller als die sonst übliche Wundbehandlung? **Wissenschaftliche Belege fehlen!**
- ▶ Wirkt Honig bei chronischen Wunden (offenes Bein, diabetischer Fuß, Druckgeschwür) besser als andere Wundbehandlungen? **Möglicherweise NEIN!** (Medizin-transparent.at; WWW unter Url: <https://www.medizin-transparent.at/honig-zur-wundheilung> )



# Boom der Honigforschung

- ▶ **Zahlreiche Wissenschaftsgruppen forschen weltweit**, alle Arten von Wunden z.B. kleine, frische Verletzungen; OP-Wunden, chronische Wunden, Verbrennungen, jedoch die Studien von schlechter Qualität (zu kleine Teilnehmerzahlen; Studien unterschiedlich und nicht vergleichbar)
- ▶ **Laborexperimente** zeigen, dass Honig im Reagenzglas und Petrischale gegen unterschiedliche **Krankheitserreger** wirkt und
- ▶ Dass er bei Versuchstieren wie Mäusen **die Wundheilung beschleunigt!**  
(Medizin-transparent.at, 2017)





# Wirkungsweise

## keimhemmende Wirkung von Honig

- Honig dürfte die Feuchtigkeitsbildung der Wunde positiv beeinflussen;
- Die Bildung von neuem Gewebe und der Haut begünstigen;
- Entzündungen hemmen;
- Honig enthält Inhaltsstoffe, die gegen verschiedene Keime wirken, z.B. Bakterien, ohne gegen den Honig resistent zu werden
- Im Gegenteil, es gibt Beobachtungen dass Honig sogar Bakterienstämme hemmen könnte, die bereits nicht mehr auf Antibiotika ansprechen. (Medizin-transparent.at, 2017)
- Die hohe Osmolarität hindert das Bakterienwachstum, indem den Keimen Wasser entzogen wird. (Molan, 2001, zit.n.Davies, Honig in der Wundversorgung, 2006, WWW unter Url.: <http://www.emil.li/wordpress/wp-content/uploads/Dokumente/Honigsalbe.pdf> )



# Honig ist nicht gleich Honig

- Große Qualitätsunterschiede;
- Nicht nur Farbe und Geschmack oder Viskosität unterscheiden sich;
- Eine wichtige Rolle spielen die Pflanzen, aus deren Blüten die Bienen den Nektar sammeln:
  - ein Test von 19 Honigsorten – davon 17 aus dem Supermarkt, davon hatten nur **NEUN PROBEN** im Labor eine antibakterielle Wirkung!! (Medizin-transparent.at, 2017)
- Honigsorten mit einer hohen antibakteriellen Wirksamkeit, getestet am Staphylococcus aureus: **Manukahonig, Lindenhonig, Rapshonig, Honigtauhonig, Löwenzahnhonig, Sonnenblumenhonig, Akazienhonig, Blütenhonig, Kastanienhonig** (vgl. Kammerlander/2001, Bogdanov 2001, zit. n. Davies 2006)



# Schattenseiten des Honig-Rausches

- ▶ **Manuka-Honig:** Gold aus Neuseeland?; ursprünglich aus entlegenen Bergregionen Australiens und Neuseelands gewonnen; laut Labor eine hohe antibakterielle Wirkung und ist als Medizinprodukt zugelassen.
- ▶ Dieser „**Medizinische Honig**“ wird seit Jahren weltweit vermarktet und wird mit Gammastrahlen vorbehandelt, sodass er keine Verunreinigungen oder Keime enthält. Ob das Vorteile hat ist nicht belegt.
- ▶ Tatsächlich dürfte eine Menge aller angeblichen Manuka-Honig-Produkte auf dem Weltmarkt, falsch deklarierten oder gepantschten „Manuka-Honig“ enthalten.
- ▶ Der Boom um den hochpreisigen Spezialhonig führt in den Anbaugebieten zu regelrechten Honigkriegen (Medizin-transparent.at, 2017)



# Wundreinigung, kleine saubere Wunden

- Wundreinigung und Beurteilung (Arzt)
- Wunddesinfektion
- Gegebenenfalls Lokalanästhesie
- Wundverschluss (je nach Befund)
- Steriler Verband (Repetitorium Pflege Heute, 3. Auflage, 2011, S 274)



# Wundspülung

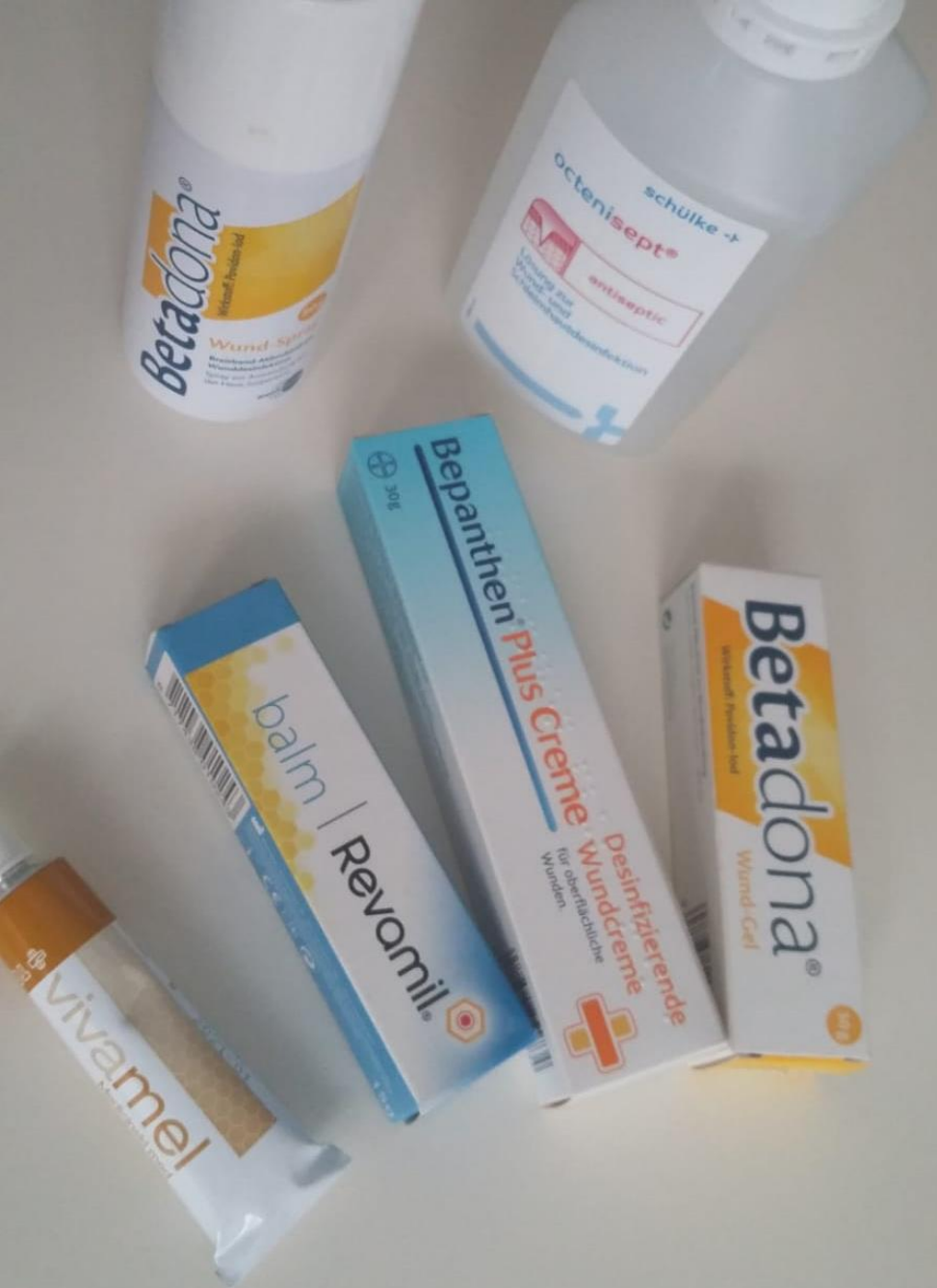- ▶ Physiologisch, steril, farblos, nicht reizend/nicht schmerzerzeugend, erwärmbar, ohne resorbierbare Bestandteile
- ▶ Ringer- und NaCl 0,9%, Polyhexanid,
- ▶ Ungeeignet: Alkoholische Produkte; destilliertes Wasser

Förderung des Wundheilungsprozesses durch Entfernen von Bakterien, Zelltrümmern, Nekrosen, überschüssigem Exsudat, Fremdkörper, Förderung der Lebensqualität. (Repetitorium Pflege Heute, 3. Auflage, 2011, S 274)



# Wahl der richtigen Wundauflage abhängig von:

- Heilungsphase
- Wundgrund
- Infektionszeichen
- Exsudatmenge (Wundsekret)
- Schmerzen
- Patientenbedürfnisse
- Handhabbarkeit
- Wirtschaftlichkeit
- Wechselintervall



# Meine Lieblinge

- Vivamel (medizinischer Honig)
- Revamil Balm (Wund- und Heilsalbe auf Honigbasis)
- Bepanthen Plus Crème (Desinfizierende Wundcreme)
- Betadona (Wundsalbe auf Jodbasis)
- Betadona Puderspray (trocken)
- Octenisept Wund- und Schleimhautdesinfektionslösung
- ACHTUNG: Allergien!!, ärztl. Anordnung



# Detaillierte Beschreibung

Bitte den Beipacktext der Produkte beachten!

Allergien berücksichtigen!

- ▶ **Wunddesinfektion:** Octenisept Wund- und Schleimhautdesinfektion, Einwirkzeit eine Minute; in der Apotheke auch in kleinen Mengen (Sprühflasche) erhältlich; zur Reinigung von infektiösen oder stark verschmutzten Wunden, am besten mit einem sterilen Tupfer die Wunde reinigen. Bitte Octenisept **nicht** in Verbindung mit jodhaltigen Produkten verwenden (Hautreizungen)
- ▶ **Medizinischer Honig:** Vivamel; Roßkastanie mit Gammastrahlen sterilisiert, wirkt antibakteriell, reinigend durch das Prinzip der Osmose, granulationsfördernd, bei belegten und infizierten Wunden, entweder direkt auf die Wunde einen Tupfen aufbringen oder auf den Verbandstoff (Wundkissen) und diesen dann auf die Wunde aufbringen. Wichtig ist, dass der Honig auch wirklich in der Wunde landet und mit dem Wundbett in Verbindung ist. **ACHTUNG:** kann ein kurzes Ziehen im Wundgebiet verursachen (Osmose!) welches aber nach ½ Stunde wieder nachlässt.
- ▶ **Revamil Balm:** Wund- und Heilsalbe; Basissalbe in Kombination mit **reinem Honig**, leicht auftragbar, geeignet für oberflächliche Wunden, entzündlich veränderte Haut im Intimbereich (Windeldermatitis oder Inkontinenz assoziierter Hautveränderung, IAD), Verbrennungen bis Grad II, die befallene Hautpartie 1-3x täglich dünn eincremen, geeignet für alle Altersgruppen, gegebenenfalls abdecken mit einem Schutzverband. **ACHTUNG:** kann ein kurzes Ziehen im Wundgebiet verursachen (Osmose!) welches aber nach ½ Stunde wieder nachlässt.





# Detaillierte Beschreibung

Bitte den Beipacktext der Produkte beachten!

Allergien berücksichtigen!

- **Bepanthen Plus Creme:** Desinfizierende Wundcreme, Wirkstoff Dexpanthenol und ein Desinfektionsmittel (Chlorhexidin-Dihydrochlorid) für oberflächliche, infizierte Wunden, gut für großflächige Schürfwunden, Schnitt- und Kratzwunden, z.B. wenn Pflasterverbände schlecht halten.
- **Betadona Wundgel (Betaisodona):** Wirkstoff: Povidon-Jod, Breitband-Mikrobizid, zur Wundbehandlung, wirkt bakterizid-viruzid-fungizid-prototoozid-sporozid, hat ein breites Wirkungsspektrum, umfassend keimtötend; verwende ich wenn die oben genannten Salben nicht wirksam sind, sollte mehrmals täglich aufgetragen werden, bei Entfärbung des Gels sollte nachdosiert werden, Schutzverband darüber anlegen, färbt sonst auch die Kleidung! ACHTUNG: Jod-Allergie!!; bitte **nicht** in Kombination mit Octenidinprodukten (Octenisept) verwenden (Hautreizungen).
- **Betadona Wundspray (PVP-Jod):** siehe Betadona Wundgel – hat die selben Eigenschaften nur zusätzlich bewirkt der Spray, dass die Wunde eher austrocknet, ist also für die feuchte Wundversorgung nicht gut geeignet; eignet sich gut für trockene Wundversorgung z.B. nekrotische Veränderungen; ACHTUNG: Jod-Allergie!!; bitte **nicht** in Kombination mit Octenisept verwenden (Hautreizungen).





# Detaillierte Beschreibung

Bitte den Beipacktext der Produkte beachten!

Allergien berücksichtigen!

- ▶ **Steriler Tupfer:** Vliesstoffkompressen, zum reinigen einer Wunde oder als vorübergehender Schutzverband um zu einem Arzt zu gelangen, oder als Abdeckung bei der Anwendung von Salben, kann mit einer elastischen Binde fixiert werden.
- ▶ **Hansaplast Fixierpflaster 5mx2,5 cm:** geeignet zum fixieren von Verbänden, bitte nicht auf eine geschädigte Haut kleben, da kein Wundkissen vorhanden ist und somit würde das Pflaster mit der Wunde verkleben. Direkt auf der Haut nur zum Abkleben von Fersen geeignet z.B. vor dem Laufen oder Wandern um eine Blasenbildung zu verhindern.
- ▶ **Leukoplast oder Hansaplast Wundschnellverband mit Wundkissen:** gibt es auf Rollen zum abschneiden oder einzeln abgepackt, steril, in verschiedenen Größen und mit verschiedenen Eigenschaften, z.B. wasserabweisend, besonders hautfreundlich (hypoallergen), stark klebend, etc. Der Wundverband hat eine Wundauflage, die je nach Hersteller und Größe der Wundauflage saugfähig ist, und die feuchte Wundheilung unterstützt ohne mit der Wunde zu verkleben. Geeignet für oberflächliche Wunden mit wenig Exsudat oder chirurgischen Wunden.



# Detaillierte Beschreibung

Bitte den Beipacktext der Produkte beachten!

Allergien berücksichtigen!


- ▶ **Hydrokolloide:** Varihesive extra dünn 7,5x7,5; oder handelsübliche **Blasenpflaster**, unterstützen die feuchte Wundversorgung und sind nur für infektionsfreie Wunden anzuwenden. Die Wundkontaktschicht enthält Pektine, Gelatine, Carboxymethylcellulose in einer Trägersubstanz aus synthetischem Kautschuk und sind undurchlässig für Keime und fördern die Wundheilung durch das feuchte Wundmilieu.
- ▶ Der Verbandstoff kann bis zu 7 Tagen belassen werden oder bis der Verbandstoff erschöpft ist, d.h. solange er noch „dicht“ ist, bitte belassen. Wenn sich eine Öffnung vom Wundbett bis zum Rand des Verbandstoffes auftut, sollte er gewechselt werden. Für Wunden die bereits in Heilung sind, eignet sich dieser Verband sehr gut als Schutz vor neuerlichen Verletzungen und beugt Wundinfektionen vor.
- ▶ Auffällig ist, dass sich bei einem Verbandswechsel eine schmierig, schleimige Schicht zeigt, die auch etwas süßlich riecht. Das ist verursacht durch den Verbandstoff in Kontakt mit dem Wundsekret und ganz normal. Bitte eine mechanische Wundreinigung vor Neuanlage des Verbandes. **ACHTUNG:** es zeigen sich in den letzten Jahren häufig allergische Reaktionen gegen Kolophonium, das zur besseren Haftwirkung eingearbeitet ist.

# Detaillierte Beschreibung


Bitte den Beipacktext der Produkte beachten!  
Allergien berücksichtigen!

- **Spezielle Schaumstoffe:** Mepilex border lite, ist ein angenehm dünner, selbsthaftender Polyurethanschaumverband für oberflächliche Wunden. Erhältlich in unterschiedlichen Größen. Der Hafttrand ist auf Safetac Technologie basierend (Silikonbeschichtung), fixiert den Verband sehr schonend und ist daher für sehr sensible Haut geeignet, weil er atraumatisch abgenommen werden kann. Die Wundumgebung wird geschützt vor Schädigung und die Außenfolie ist mit einer viren- und bakterienundurchlässigen Außenfolie ausgestattet.
- Sehr gute Haftung, äußerst flexibel und anpassungsfähig.
- Gut geeignet für Pergamenthaut (Papierhaut) oder bei bekannter Pflasterallergie.





# weiße Pflaster versus braune Pflaster

- ▶ Grundsätzlich kann gesagt werden, dass weiße Wundverbände hautfreundlicher (hypoallergen) sind, leichter ablösbar und für empfindliche Haut geeigneter als braune Wundschnellverbände.
  - ▶ Braune Pflasterverbände verfügen zwar über eine bessere Klebkraft, sind daher allerdings schwerer (schmerzhafter) abzulösen. Häufig zeigen sich hier auch schon Allergien gegen die enthaltenen Kleber.
- 



# Verbandstoffgruppen

## Spezialverbände

- **Viele weitere Verbandstoffe kommen im Wundmanagement zum Einsatz:**
- Folienverbände, Schaumstoffe – teils auch mit wundreinigung- und granulationsfördernden Inhaltsstoffen, Superabsorbierende Wundauflagen, Saugkompressen, Aktivkohleverbände, Bakterienbindende Auflagen, Hydrofaser, Alginate, Wundgele, Polyacrylate, Kollagen, Distanzauflagen, Silberverbände, Hyaluronsäure, Wundrandschutz,...uvm...
- Diese Spezialverbände benötigen umfassendes „know-how“ in der Anwendung und sind nur unter ärztlicher Anordnung und Anleitung einzusetzen.

# Wundmanagement ist Teamarbeit!

A background image showing several ants working together to carry a large, dark, cylindrical piece of wood or bark across a green, mossy surface. The ants are positioned at various points along the wood, illustrating teamwork.

- ▶ Arzt/Facharzt
- ▶ Pflege/Wundmanagement
- ▶ Bandagist
- ▶ Apotheke
- ▶ .....
- ▶ Vor allem aber die Zusammenarbeit mit dem Betroffenen!!